Solunum Hastalıkları Cilt 24, Sayı 1, 2013, 29–32

ISSN 1300-2961

Olgu Sunumu / Case Report

İnterstisyel Akciğer Hastalığı Şeklinde Prezente Olan Lösemi Olgusu

Leukemia Case in Form of Interstitial Lung Disease

Berna Akıncı Özyürek[1], Ayşenaz Özcan[1], Funda Demirağ[2], Cebrail Şimşek[1]

[1] Atatürk Göğüs Hastalıkları ve Göğüs Cerrahisi Eğitim ve Araştırma Hastanesi, Göğüs Hastalıkları, Ankara
[2] Atatürk Göğüs Hastalıkları ve Göğüs Cerrahisi Eğitim ve Araştırma Hastanesi, Patoloji, Ankara

Geliş Tarihi: 20 Aralık 2012 Kabul Tarihi: 7 Mart 2013

Özet

Elli yaşında erkek hasta bir ay önce üst solunum yolu enfeksiyonu (ÜSYE) sonrası devam eden öksürük, balgam, hırıltılı solunum ve nefes darlığı şikayetleriyle başvurdu. Otuz yıldır kaynakçılık meslek öyküsü ve 35 paket/yıl sigara öyküsü mevcuttu. Fizik muayenesinde solunum sisteminde bilateral skapula altından itibaren ralleri mevcuttu. Hastanın posteroanterior akciğer grafisinde bilateral orta, alt zonlarda retikülonodüler dansite artışları izlendi. Solunum fonksiyon testi restriktif paternde saptandı. Hasta ileri tetkik ve tedavi amaçlı hospitalize edildi. Hastaya çekilen toraks bilgisayarlı tomografisi (BT) ve yüksek rezolüsyonlu BT'de (YRBT) mediastinal büyüğü 1.5 cm çaplı büyümüş lenf nodları, her iki akciğerde dağınık yerleşimli büyüğü 1.5 cm çaplı düzensiz sınırlı çok sayıda nodüler infiltrasyon ile yer yer plevraya uzanan retikülonodüler dansiteler mevcuttu. Hastaya fiberoptik bronkoskopi (FOB) yapıldı. Sağ akciğer alt lobdan transbronşiyal biyopsi ve bronş lavajı alındı. Hastanın FOB biyopsi sonucu CD3 (+), CD20 (-) T hücreli lenfoproliferatif lezyon olarak raporlandı. Olgumuzu, lösemi tanısının akciğer görüntüleme yöntemleri ve solunumsal semptomlar sonrası yapılan FOB transbronşiyal biyopsisi ile konulması, akciğer radyolojik bulgularının mesleksel akciğer hastalıkları ile benzerlik göstermesi nedenleriyle literatür eşliğinde sunmayı amaçladık.

Anahtar sözcükler: interstisyel, transbronşiyal biyopsi, lösemi

Abstract

A 50-year-old male patient who had a history of 1-month-old upper respiratory tract infection, presented with persistent symptoms including cough, sputum production, wheezing and dyspne. He had worked as a welder for 30 years and had a 35 pack/year history of smoking. Physical examination revealed rales in the respiratory system, starting bilaterally from below the scapulas. Posteroanterior lung X-ray displayed bilateral reticulonodular density increases over middle and lower zones. Respiratory function testing showed a restrictive pattern. Thoracic CT and high-resolution CT of the patient showed enlarged mediastinal lymph nodes with a diameter of 1.5 cm, many ill-defined nodular infiltrations dispersed in both lungs with the largest one having a diameter of 1.5 cm, and reticulonodular densities some of which were extending to the pleura. The patient received fiberoptic bronchoscopy (FOB). Transbronchial biopsy and bronchial lavage were performed on the lower lobe of right lung. FOB result was T-cell lymphoproliferative lesion positive for CD3 and negative for CD20. We aimed to present our case with the related literature because leukemia was diagnosed by FOB with transbronchial biopsy after evaluating lung radiography and respiratory symptoms, and due to the similarities between the radiographic lung findings and occupational lung diseases.

Keywords: interstitial, transbronchial biopsy, leukemia

Giriş

Kronik lenfositik lösemi (KLL) erişkinlerde en sık görülen etyolojisi tam olarak bilinmeyen hematolojik malignitedir. Orta ve ileri yaşlarda daha sık görülür. KLL'nin %95'i B hücre kökenli, %5'i T hücre kökenlidir.[1] Akciğer tutulumu çok nadirdir, genellikle asemptomatiktir. Öksürük, ateş, hemoptizi, dispne ile kendini gösterebileceği gibi, rutin radyolojik incelemeler sırasında da ortaya çıkabilir. Olgumuzu, lösemi tanısının akciğer görüntüleme yöntemleri ve solunumsal semptomlar sonrası yapılan FOB transbronşiyal biyopsisi ile konulması, akciğer radyolojik bulgularının mesleksel akciğer hastalıkları ile benzerlik göstermesi nedenleriyle literatür eşliğinde sunmayı amaçladık.

İletişim adresi:
Berna Akıncı Özyürek
Atatürk Göğüs Hastalıkları ve Göğüs Cerrahisi Eğitim ve Araştırma Hastanesi, Ankara
Tel.:+90 312 570 70 00;
Faks:+90 312 355 21 35;
drberna_1982@yahoo.com

© 2013 Atatürk Göğüs Hastalıkları ve Göğüs Cerrahisi Eğitim ve Araştırma Hastanesi
Tüm hakları saklıdır, tamamen ve kısmen tıpkıbasımı yasaktır

Olgu

Elli yaşında erkek hasta bir ay önce ÜSYE sonrası devam eden öksürük, balgam, hırıltılı solunum ve nefes darlığı şikayetleriyle başvurdu. İki yıldır eklem ağrıları da olan hastanın yaklaşık 30 yıldır kaynakçılık meslek öyküsü ve 35 paket/yıl sigara öyküsü mevcuttu. Fizik muayenesinde masif splenomegali (dalağın kosta yayını 4 cm geçmesi), yaygın lenfadenopatiler, solunum sisteminde iki taraflı skapula altından itibaren ralleri mevcuttu. SPO_2: %96 saptandı. Hastanın posteroanterior akciğer grafisinde bilateral orta alt zonlarda retikülonodüler dansite artışları izlendi (**Resim 1**). Solunum fonksiyon testi (SFT) restriktif paternde idi. Hasta ileri tetkik ve tedavi amaçlı hospitalize edildi. Hastanın rutin kan tetkiklerinde Hb:15,9 gr/dl, lökosit: 68200/mm^3, trombosit: 199 bin/mm^3, eritrosit sedimantasyon hızı: 22 mm/saat, rutin biyokimya değerleri, kollajen doku belirteçleri ve serum ACE düzeyi normal saptandı. Periferik kan yaymasında lenfosit hakimiyeti vardı (%55 lenfosit, %8 monosit, %37 granülosit). Lenfositlerin %99'u T, %1'i B hücreliydi. Balgam ARB incelemesi (üç kere) menfi idi. Hastaya çekilen toraks BT ve YRBT de prevasküler, paratrakeal, aortikopulmoner ve hiler alanlarda büyüğü 1.5 cm çaplı büyümüş lenf nodları, her iki akciğerde segmenter ve subsegmenter düzeylerde kalınlaşma, her iki akciğerde dağınık yerleşimli büyüğü 1.5 cm çaplı düzensiz sınırlı çok sayıda nodüler infiltrasyon ile yer yer plevraya uzanan retikülonodüler dansiteler mevcuttu (**Resim 2**). Hastaya FOB yapıldı, endobronşiyal lezyon izlenmedi, her iki sistem subsegment düzeyine kadar açık izlendi. Sağ akciğer alt lobdan transbronşiyal biyopsi ve bronş lavajı alındı. Hastaya çekilen PET-BT'de büyüğü sol akciğer üst lob apikoposterior segmentte yaklaşık 2 cm boyutlu olmak üzere bilateral multiple nodüler dansite olup bu alanlarda artmış FDG tutulumları (SUVmax: 6.5), her iki akciğerde buzlu cam dansitesinde yaygın infiltrasyon alanlarına ait diffüz tarzda artmış metabolik aktivite tutulumu izlendi. Mediasten ve batın lenf nodlarında minimal yoğunlukta fokal artmış metabolik aktivite tutulumu saptandı. Hastanın transbronşiyal biyopsi sonucu CD3 (+), CD20 (-) T hücreli lenfoproliferatif lezyon olarak raporlandı (**Resim 3**). Hasta hematoloji bölümüne konsülte edildi. Yapılan kemik iliği biyopsisi ile morfolojik ve akım sitometrik incelemeler sonucu T hücreli prolenfositik lösemi tanısı konuldu. Yapılan abdomen BT'de hafif derece hepatomegali, splenomegali ve mezenterik 1 cm çaplı lenf nodları izlendi. Hasta T hücreli prolenfositik lösemi akciğer tutulumu tanısı ile Hematoloji bölümüne başvurmak üzere taburcu edildi. Hematoloji bölümü tarafından hastaya fludarabin ve siklofosfamid içeren kemoterapi uygulandı. Tedaviyle başlangıçta klinik tabloda ve radyolojik olarak akciğer lezyonlarında belirgin düzelme izlendi. Altı ay kadar süren kısmi remisyon halinin ardından, hastalığı hastanın performansını bozacak şekilde ilerledi. İkinci basamak tedavi planlanan hasta kaybedildi.

Resim 1: PAAC grafisi, bilateral orta alt zonlarda retikülonodüler görünüm.

Tartışma

T hücreli KLL, B hücreli KLL'ye göre çok nadir görülür. Kronik lenfoproliferatif hastalıkların %1'inden azını oluşturur.[2] Erişkinlerde T hücreli lösemi ilk olarak 1976 yılında Takatsuki ve arkadaşları tarafından tanımlanmıştır.[3]

2008 WHO lenfoma sınıflamasından sonra T hücreli KLL'ler T hücreli prolenfositik lösemi (TPLL) adını almışlardır ve lenfoma başlığı altında sınıflandırılmışlardır. Genellikle ileri yaş hastalığı olup hastaların %90'ı 50 yaşın üzerindedir. Erkeklerde kadınlara göre 2 kat fazla görülür. Etyolojisi tam olarak bilinmemekle beraber genetik ve çevresel faktörlerin rol oynadığı düşünülmektedir. Çiftçilerde, kauçuk ve lastik sanayi çalışanlarında hastalık gelişimi riski artmıştır. Elli yaşındaki erkek hastamız kaynakçılık yapıyordu. Bu nedenle semptomları, akciğer radyolojisi ve SFT bulguları ile hastada mesleksel akciğer hastalığı ayırıcı tanıda düşünüldü. Kaynakçı akciğeri, kaynak dumanı içerisindeki farklı etkenlerin karmaşık etkileri sonucu birlikte oluşturdukları, solunum yollarını her düzeyde etkileyen, hava yolları ve parankimi birlikte tutan mikst bir inhalasyon hastalığıdır. Kişinin maruziyet süresi ve gelişen patolojiye bağlı hastalarda öksürük, balgam ve dispne görülebilir. Fizik muayenede altta yatan kronik obstrüktif akciğer hastalığı (KOAH) ya da astım varsa ekspiryumda uzama ve ronküsler işitilir. İleri evrede ise bilateral raller duyulabilir. SFT normal olabileceği gibi restriktif patern ve KOAH varlığında obstrüktif ya da mikst patern görülebilir. Akciğer grafisinde orta, alt zonlarda küçük nodüller vardır. YRBT incelemesinde bilateral sentrilobüler nodüller ve lineer opasiteler gözlenir.[4] Hastamızın fizik muayene, SFT ve radyolojik bulguları kaynakçı akciğeri ile uyumluydu.

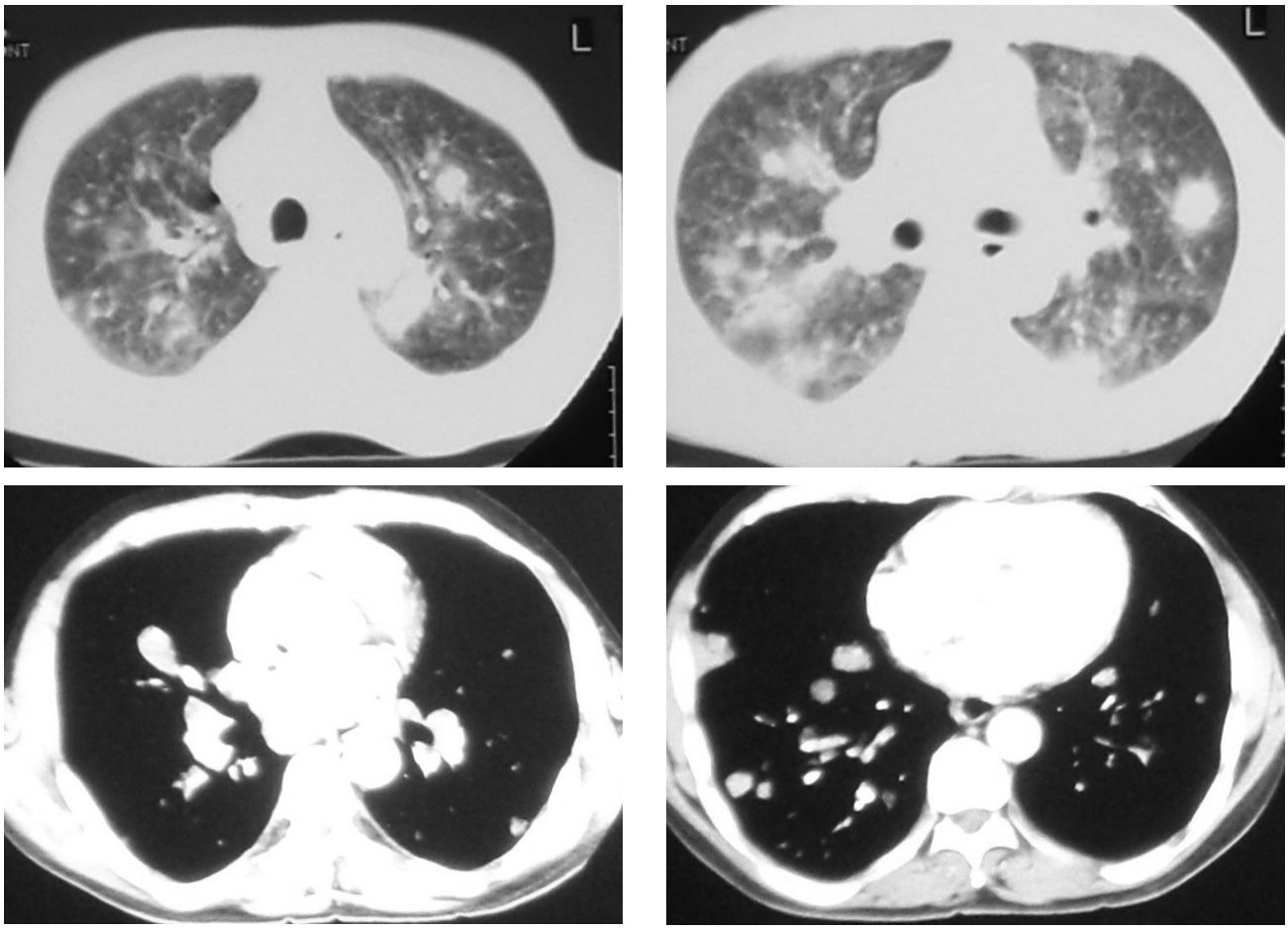

Resim 2: BT görüntüsü.

Ayrıca; ayırıcı tanıda akciğerde retikülonodüler dansite görünümü yapan tüberküloz, sarkoidoz, kollajen doku hastalıkları, sistemik vaskülitler de düşünüldü. Hastanın 3 balgam ARB incelemesi menfi, serum ACE düzeyi ve kollajen doku belirteçleri normal saptandı.

T hücreli KLL, B hücreli KLL'den daha agresif seyreder, tedavi yanıtı kötüdür ve sağkalımı kısadır.[3] Kemik iliği tutulumu dışında genellikle lenfadenopatilerle kendini gösterir. KLL'de akciğer tutulumu; parankimal, peribronşiyal ve perivasküler infiltrasyonlar, tekrarlayan bakteriyal pnömoniler, ödem, infarkt, plevral efüzyon ve lenfadenopati şeklindedir.[5] Parankimde buzlu cam görünümü, interlobüler septal kalınlaşmalar, sentrilobüler nodüllerde sıklıkla gözlenir. Yaygın nodüler görünüm daha nadirdir. KLL'nin akciğer tutulumu otopsi çalışmalarında %40 olarak saptanmıştır.[6] Bununla beraber KLL'nin akciğer tutulumu klinik ve radyolojik olarak nadiren bulgu verir. B hücreli KLL'ye bağlı akciğer tutulumu daha sık bildirilmiştir.[6] KLL'nin ilk bulgusu olarak akciğer tutulumu nadirdir.[7–9] Olgumuz geçirilmiş ÜSYE sonrası devam eden solunumsal semptomlarla başvurdu. Çekilen toraks BT'sinde düzensiz sınırlı çok sayıda nodüler infiltrasyon ile yer yer plevraya uzanan retikülonodüler dansiteler mevcuttu.

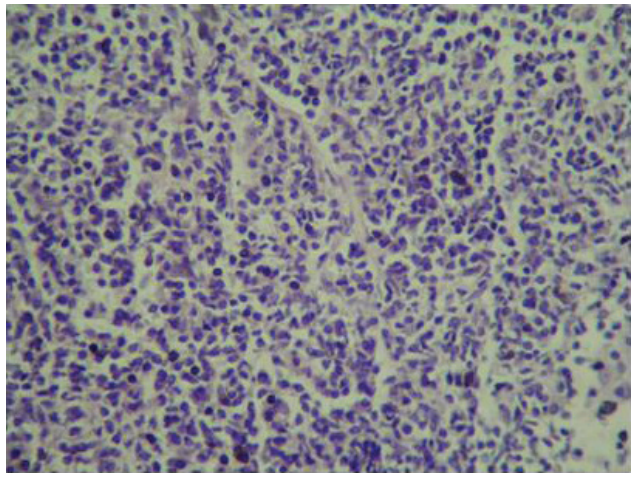

Resim 3: Transbronşiyal akciğer biyopsisi, atipik hücreler 40×HE.

KLL nadiren plevrayı tutar ve plevral efüzyona yol açar. Literatürde bir vakada T hücreli KLL'ye bağlı parankim tutulumu olmadan plevral tutulum ve masif plevral efüzyon saptanmıştır.[6]

Genellikle pulmoner KLL tanısı açık akciğer biyopsisi ile konulur.[7,10] Literatürde az sayıda olguda transbronşi-

yal biyopsi ve bronkoalveoler lavaj ile tanı konulmuştur.[7,11] Transbronşiyal biyopsinin, pulmoner tutulumu olan semptomatik KLL'li hastalarda tedavi kararında yol gösterici olduğu düşünülmektedir.[12] Olgumuzun tanısı, tam kan sayımı ve periferik kan yaymasının değerlendirilmesinin yanı sıra yapılan FOB sonrası alınan transbronşiyal biyopsi sonucu ile konuldu.

Sonuç olarak TPLL nadir akciğer tutulumuna yol açan, başlangıç semptomları olarak solunumsal semptomlarla ortaya çıkabilen ve FOB transbronşiyal biyopsi ile tanı konulabilen, hematolojik bir durumdur. Tam kan sayımı ve periferik kan yaymasının değerlendirilmesi gibi hızlı ve pratik laboratuvar yöntemleri tanı koydurucu olmaktadır.

Kaynaklar

1. Schriever F. Huhn D. New directions in the diognosis and treatment ofchronic lymphocytic leukaemia. Drugs 2003;63:953-69.
2. Hoyer JD, Ross CW, Li CY, et al. True T-cell chronic lymphocytic leukemia: a morphologic and immunophenotypic study of 25 cases. Blood. 1995;86:1163-9.
3. Takatsuki K, Uchiyama T, Sagawa K, Yodoi J. Surface markers of malignant lymphoid cells in the classificationof lymphoproliferative disorders, with special reference to adult T-cell leukemia. Japan J Clin Hematol 1976;17:416-21. (In Japanese)
4. Meslek Hastalıkları ve İş İle İlgili Hastalıklar Tanı Rehberi, TC Çalışma ve Sosyal Güvenlik Bakanlığı, İş Sağlığı ve Güvenliği Müd. 2011 Ankara.
5. Fretz G, Krause M, Thurnheer R. Chronic lymphocytic leukaemia, dyspnoea and "tree-in-bud" sign on chest CT scan. BMJ Case Reports 2009; doi:10.1136/bcr.03.2009.1672.
6. Vaiman E, Odeh M, Attias D, et al. T cell chronic lymhocytic leukaemia with pulmonary involvement and relapsing BOOP. Eur Respir J 1999;14:471-4.
7. Rollins SD, Colby TV. Biopsy in chronic lymphocytic leukemia. Arch Pathol Lab Med 1988;112:607-11.
8. Klatte EC, Yardley J, Smith EB. The pulmonary manifestations and complications of leukemia. Am J Roentgenol 1963;89:598-609.
9. Roark S, King C, Sherner J. Pulmonary Parenchymal Disease in a Patient With Chronic Lymphocytic Leukemia. Chest, 2012 Oct;142-4.
10. Palosaari DE, Colby TV. Bronchiolocentric chronic lypmhocytic leukemia. Cancer 1986;58:1697-8.
11. Berkman N, Polliack A, Breuer R, et al. Pulmonary involvement as the major manifestation of chronic lymphocytic leukemia. Leuk Lymphoma 1992;8:495-9.
12. Hill BT, Weil AC, Kalaycio M, Cook JR. Pulmonary involvement by chronic lymphocytic leukemia/small lymphocytic lymphoma is a specific pathologic finding independent of inflammatory infiltration. Leuk Lymphoma 2012;53:589-95.